

# Uretroplastia con balón con Paclitaxel (UBP). 10 años de experiencia

## *Balloon urethroplasty with Paclitaxel. 10 years of experience*

Javier Zeballos<sup>1</sup>, Daniel Fiandra De León<sup>2</sup>, Jorge Musetti<sup>1</sup>

<sup>1</sup>Médico urólogo, Uroplastia Uruguay.

<sup>2</sup>Médico hemodinamista, Uroplastia Uruguay.

### RESUMEN

Al cumplirse los 10 años del que consideramos el caso 0 en el mundo de esta herramienta que está cambiando el paradigma del tratamiento de la estrechez de la uretra, iniciando el cambio hacia las plastias mínimamente invasivas sin uso de catéter, presentamos esta serie que, a nuestro criterio, es la primera y de mayor seguimiento hasta el momento. Nuestra serie no randomizada y aleatorizada incluye tanto pacientes con estrechez de la uretra anterior (35/69) (50,7%) como con estenosis de toda la uretra posterior (34/69) (49,2%), y se muestran datos de los casos con al menos un año de seguimiento (media 54 meses). El 82% de los pacientes no requirió otros procedimientos dentro del primer año y el 75% no lo requirieron en los 5 años o más. De los que requirieron otro procedimiento, 2 pasaron a cirugía reconstructiva, 2 a dilataciones periódicas, 3 a una segunda plastia con balón y 3 a una tercera plastia. El índice de aceptación fue alto (95%).

### SUMMARY

On the 10th anniversary of what we consider the case 0 in the world of this tool that is changing the paradigm of the treatment of narrowing of the urethra, initiating the change towards minimally invasive plasties without the use of catheter, we present our series, which in our opinion is the first and most followed so far. Our series, non-randomized, randomized, includes both patients with narrowing of the anterior urethra (35/69) (50.7%), and with stenosis of the entire posterior urethra (34/69) (49.2%) and data are shown for cases with at least one year of follow-up (mean 54 months). 82% of patients did not require another procedure within the first year and 75% did not require it in the 5 years or more. Of those who required another procedure, 2 went to reconstructive surgery, 2 to periodic dilations, 3 a second balloon plasty and 3 a third plasty. The acceptance rate was high (95%).

## INTRODUCCIÓN

Las estenosis uretrales masculinas tienen una incidencia estimada de 229-667 por cada 100.000 hombres y suponen una carga sustancial para los pacientes y los sistemas sanitarios. Las estenosis son una entidad diversa con diferentes topografías, etiologías variadas, modalidades diagnósticas limitadas y altas tasas de recurrencia, lo que plantea desafíos para los cirujanos en centros de bajo volumen en países de ingresos bajos y medios. Las opciones de tratamiento actuales a menudo requieren acceso a subespecialistas y tecnologías que pueden presentar un desafío para los centros de recursos limitados. Por esta razón, la adopción de tecnología que facilite procedimientos más asequibles para tratar las estenosis uretrales masculinas es crucial. En la búsqueda de tratamientos accesibles, investigamos la eficacia del uso de dispositivos médicos recubiertos con medicamentos quimioterapéuticos, específicamente Paclitaxel, para tratar las estenosis uretrales masculinas. El Paclitaxel es una potente droga antitumoral cuyo mecanismo de acción es inhibir la reproducción celular (antimitótico) por alteración de la reproducción de microtúbulos (antimicrotubular).<sup>1</sup> Desde fines de siglo pasado es de uso en tumores diversos, sobre todo, cáncer de mama. Desde 1999 se usa en recubrimiento de endoprótesis y balones de dilatación de arterias coronarias, recibiendo aprobación en 2014 por la Administración de Alimentos y Medicamentos de los Estados Unidos (FDA, por sus siglas en inglés) para uso endoluminal arterial periférico.

No es casual, en nuestra casuística, que fuera que un hemodinamista motivado por la confianza y experiencia en el uso de dichos dispositivos en vasos coronarios (Dr. Fiandra) quien hiciera uso de balones de angioplastia en su propia uretra para tratar una estrechez que lo aquejaba. Motivados por la seguridad y eficacia de la prueba piloto, el Dr. Fiandra se contactó con colegas urólogos y, en el año 2013, se diseñó un protocolo de aplicación de estos balones en estrecheces y estenosis uretrales.

Presentamos aquí nuestra experiencia de 10 años con nuestra serie, en la que usamos balones de angioplastia periféricos recubiertos con Paclitaxel, úni-

cos disponibles en Latinoamérica hasta el momento del análisis.

## MATERIALES Y MÉTODOS

La serie de 104 pacientes está compuesta en su integridad por casos no preseleccionados, y, salvo 4 individuos, el resto presentaba por lo menos un procedimiento previo luego de su diagnóstico. De los 104 casos hasta julio de 2023, 101 son de sexo masculino y 3 de sexo femenino. Presentaremos datos sobre los casos de sexo masculino con más de un año de seguimiento (n=69).

## NUESTRA TÉCNICA

Excepto los portadores de sonda al momento del procedimiento, todos fueron evaluados con Uretrocistografía retrograda y miccional, IPSS, QoL y Uroflujometría.

A todos los pacientes se le realizó urocultivo y, en el caso de ser positivo, se le trató de acuerdo al antibiograma 3 días antes y continuaron 5 días después. Los pacientes anticoagulados suspendieron el tratamiento 3 días antes.

Los procedimientos se realizaron en sala de Hemodinamia, bajo sedo analgesia en condiciones de esterilidad quirúrgica.

1. Uretrografía retrograda para identificar sitio/s de estechez/estenosis.
2. Pasaje de guía a vejiga.
3. Predilatación con balón desnudo por 5 min a 10 Bar.
4. Dilatación con Balón con Paclitaxel 5 m. a 10 Bar.
5. Pasaje de contraste para documentar y verificar resultado.

Desde el inicio, el protocolo fue planificado para no dejar catéter uretral posterior; tras la recuperación y una vez que orina es dado de alta.

Ninguno requirió cateterismo inmediato por retención urinaria. Aquellos con vejiga neurogénica de bajo tono (alto residuo) requirieron un cateterismo transitorio posterior en domicilio (2 / 69) (2.9 %).

A todos los pacientes se les prescribió Prednisona 20 mg y cobertura ATB guiada por cultivo durante 7 días. No se requirió otros analgésicos u otra medicación adicional. El uso de prednisona lo comenzamos luego de los primeros 3 casos por síntomas irritativos y disuria. El uso de corticoides disminuyó significativamente los síntomas y mejoró la micción inicial por lo cual lo incorporamos al protocolo.

En los primeros 15 casos usamos balones de angioplastia periféricas Ranger™ (Boston Scientific, Marlborough, Massachusetts, EEUU) de 7 mm de diámetro. A medida que adquirimos experiencia y confianza, incrementamos el diámetro y desde el caso 15, usamos balones Elutax usamos balones Elutax (AR Baltic Medical, Vilna, LituaniaBaltic), de 8 y 10 mm de diámetro. Desde el 2023, los catéteres Elutax tienen aprobación HIFU de CE (Comunidad Europea).

## ANÁLISIS DE SANGRE

La serie de 104 pacientes está compuesta en su integridad por casos no seleccionados. Salvo 4 individuos, el resto presentaba por lo menos un procedimiento previo luego de su diagnóstico. De los 104 casos hasta julio de 2023, 101 son de sexo masculino y 3 de sexo femenino. Presentaremos datos y comentarios sobre los casos de sexo masculino con más de un año de seguimiento (n=69). También hemos utilizado este procedimiento en uréter (6 casos) que son considerados en otro trabajo, pero con resultados similares y auspiciosos, por lo que en el futuro pensamos que, cuando la evidencia lo confirme, esta herramienta pasará a ser uroplastia (incluyendo toda la vía urinaria) con balón con drogas (puede que en futuro aparezcan otras drogas similares o mejores de transferencia con balón) (UBD).

El número de procedimientos fue aumentando luego del 2019 por lo que más de la mitad de los procedimientos fueron realizados en los últimos tres años (grafico 1). Para el seguimiento se consideran los pacientes masculinos con más de un año de se-

guimiento (n =69), por lo que el tiempo máximo es de 8 años. (Media 4 años). Quedan fuera de consideración los últimos 12 meses a julio del 2023 (n =26 ). La distribución por edad se muestra en grafico 2 tomada de auditoria externa de verificación de datos que encargamos en dos oportunidades con resultados similares en ambas (Figura 1).

Edad mínima de 37 y máxima de 87, con media de 62 años.

EL 94,2% (65/69) presentaban procedimientos previos y en sólo 4 pacientes este fue el primer tratamiento (de novo) (5,8%). Analizaremos por separado los pacientes tratados en uretra posterior por su interés especial dado lo complejo de su resolución y los resultados obtenidos (34/69) (Gráfico 1).

## RESULTADOS

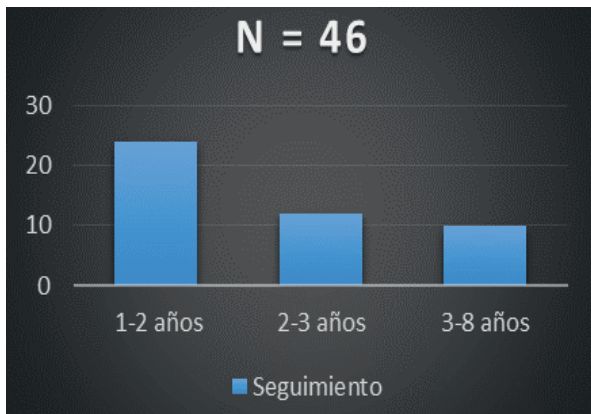
100% de los pacientes retornaron a domicilio con síntomas mínimos (disuria y sangrado leve) en las primeras 24 hs. La actividad normal, salvo ejercicios físicos, la retomaron en las primeras 36 horas.

El grado de aceptación, conformidad con el procedimiento y mejora de la calidad de vida (subjetivos) se muestran en los graficos tomados de la auditoria externa.

Todos los parametros por encima del 90%. De los 54 pacientes auditados en forma externa, se lograron confirmacion de datos en 46 (85,1%). Seguimiento entre 1 y 2 años, 24/46 (52,1%); seguimiento entre 2 y 3 años, 12/46 (26%); seguimiento entre 3 y 8 años, 10/46 (21,7%) (Figura 1).

- 8/46 requirieron otro procedimiento (17,3%).
- 2/8 pasaron a solución quirúrgica (25%).
- 3/8 recibieron UBP adicional antes de los 3 años (37,5%).
- 3/8 recibieron 2 UBP en los primeros 5 años (37,5%).

**Figura 1.** Número de casos según los años de seguimiento.



Los pacientes que repitieron UBP habían tenido procedimientos quirúrgicos o invasivos previos rechazando esa solución. El Q<sub>Mx</sub> se midió previo al procedimiento, a la semana, al mes, a los tres meses, a los 6 meses y al año. Después, durante el primer año y, luego, anualmente.

Sólo 2 pacientes del total (2.9 %) presentaron signos de bacteriemia post procedimiento que requirió ATB i/v con buena evolución en 48 horas. Estos pacientes no habían recibido cobertura i/v.

Como la mayoría presentaba de inicio, flujos por debajo de 5 ml, e incluso algunos con 0 (pacientes con talla (3/ 69) (4.3%) o sonda vesical (2 /69) (2.8%), el flujo de partida fue muy bajo.

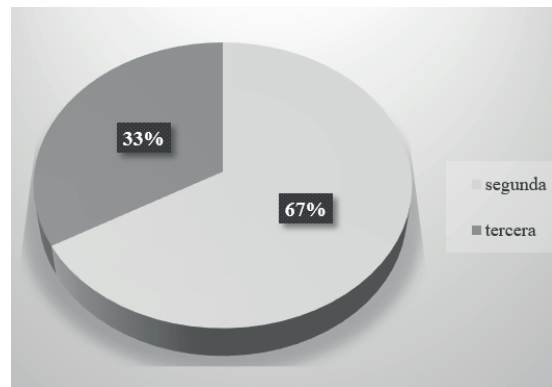
Podemos concluir que el 95% presentó flujo aceptable (mas de 12 ml/s). Destacamos que hay una disminución de aproximadamente un 20% entre el Q<sub>Mx</sub> tomado a la semana y a los tres meses .

- 8/69 (11,5%) requirieron una segunda dilatación antes de los 12 meses.
- 4/69 (5,7%) requirieron un tercer procedimiento antes de los tres años (Figura 2).

### SITUACIONES ESPECIALES

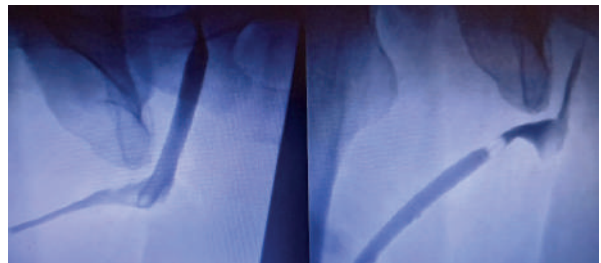
6/69 (8,6%) presentaron más de un sitio de estrechez en 4/69 (5,7%) usamos 2 balones sucesivos en el mismo procedimiento y en 2/69 (2,8%), 3 balones sucesivos (tratamiento de toda la uretra) (Figura 3 y 4).

**Figura 2.** Incidencia de segundo y tercer procedimiento (UBP).

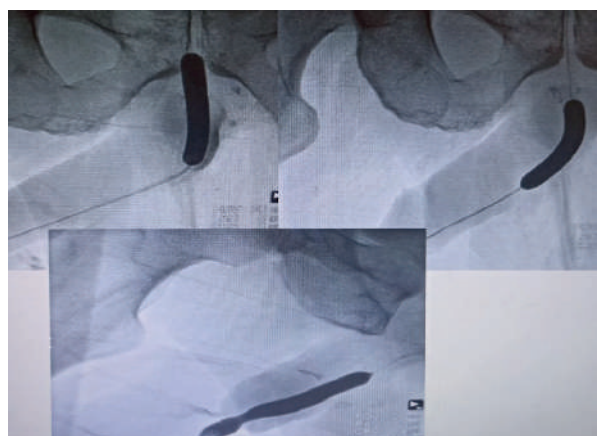


Estos pacientes llevan tres años asintomáticos, con buena calidad de vida y flujos, y residuo aceptable sin otros procedimientos.

**Figura 3.** Imagen de plastia con dos balones escalonados (comienzo proximal).



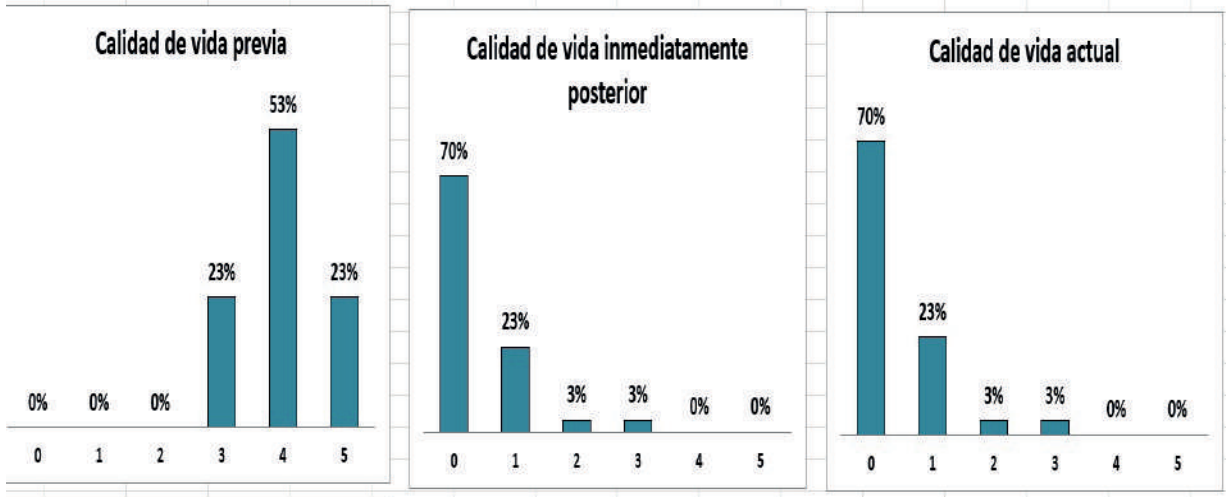
**Figura 4.** Imagen radiológica de plastia con tres balones escalonados (panuretral).



### Calidad de vida

El grado de aceptación del procedimiento es alto (95%), así como su voluntad de tener que repetirlo o recomendarlo (95%) (Figura 5).

**Figura 5.** Calidad de vida previa (subjetiva) antes y posprocedimiento, inmediata y a 5 años.



**UBP en cuello vesical**

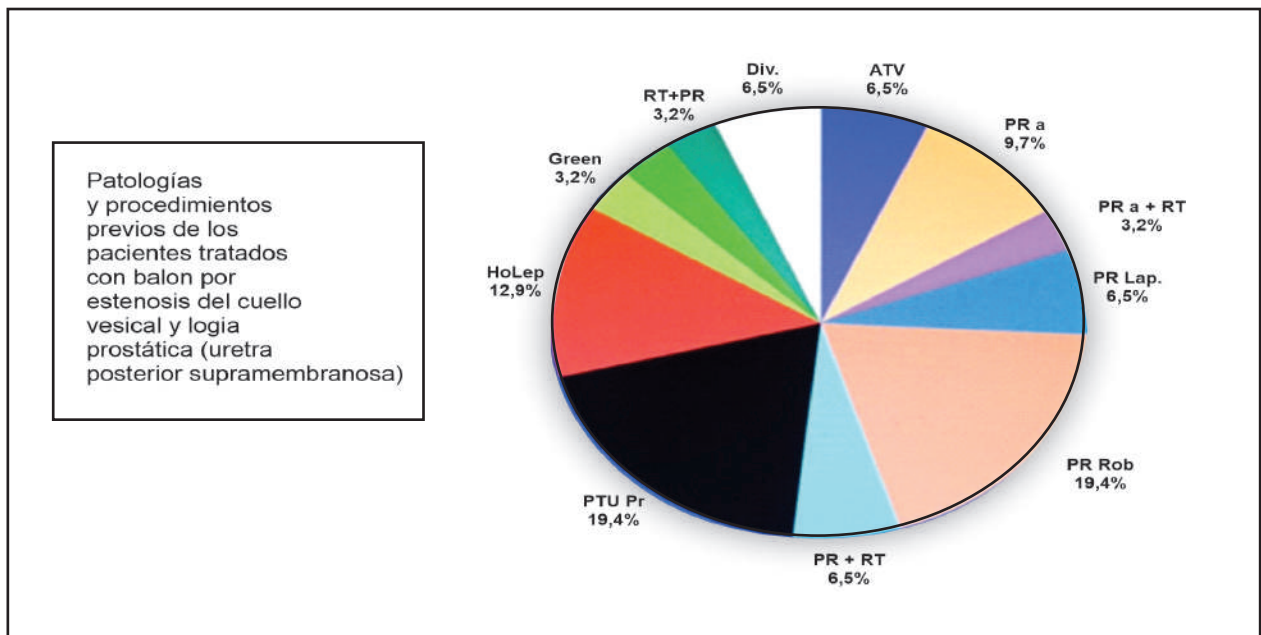
Trataremos en forma separada los casos de estenosis de cuello vesical. Se incluyen, en esta serie, los pacientes con estenosis de uretra prostática (próstata presente), ya que la técnica aplicada y los resultados son similares (Figura 7).

Excluimos los casos de estenosis de uretra membranosa única (3/46) (6,5%), cuya evolución es diferente. En cuello vesical (CV) y uretra prostática (Upar) (ambas: uretra posterior supra membranosa), de los

33 casos tratados hasta enero 2023, todos presentaban procedimientos quirúrgicos y endoscópicos diversos.

Secuelas de: adenomectomía transvesical (ATV) 2/33; prostatectomía radical abierta (PR a.) 3/33; PR a. mas RT (PR a + RT) 1 / 33; prostatectomía radical laparoscópica (PRL) 2/33; prostatectomía radical robótica (PR Rob.) 6/33; PR Rob. Mas RT (PR Rob.+RT) 2/33; RTU de próstata (RTU) 6/33; Pr R. Salvataje 1/33; diverticulectomía a cuello abierta (Div.) 2/33; HoLep 4/33; Green Vap. 1/33; RT Próstata 3/33; RT más PR Rob. 1/ 33.

**Figura 6.** Incidencia de patologías y procedimientos previos en estenosis cuello vesical.

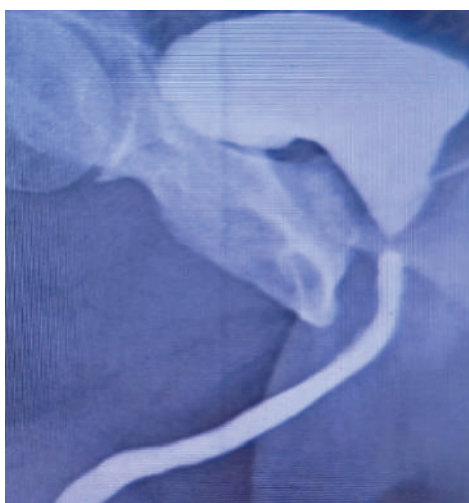




- 4 / 33 (8.2%) eran portadores de gérmenes multiresistentes.
- 2/ 33 (6%) portadores de cateterismo vesical a permanencia.
- 3 / 33 (9%) catéter suprapúbico colocada en el último mes.

Todos los pacientes recibieron cobertura antibiótica según sensibilidad por cultivo, durante 7 días. En todos los casos se retiraron los drenajes (sonda o catéter supra púbico) una vez finalizado el procedimiento, salvo un paciente con drenaje suprapúbico con vejiga residual, en ese caso, cerrado durante 5 días.

**Figura 7.** Imagen inicial de estenosis filiforme en neocuello.



## RESULTADOS EN CV

100% retomaron la micción espontáneamente. El incremento de Q<sub>Mx</sub> fue notorio aunque se partía de casos con flujo 0 o por debajo de 5 ml/s.

3 /33 (9.1%) presentaron incontinencia de orina leve (1 pad diario) evidenciada al esfuerzo. De ellos, 2/3 quedaron continentales a los 3 meses (sobre todo nocturna), menor disuria y mayor independencia (subjetivamente una mejora significativa de su calidad de vida) (95%).

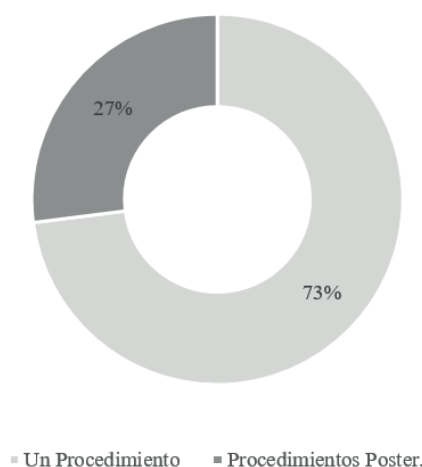
Otro fenómeno observado es la disminución de infecciones urinarias e, incluso, negativización de algunos cultivos con gérmenes persistentes.

Tomando todos los pacientes el seguimiento, fue entre 12 meses y 9 años (medios 54 meses).

- 3/33 tuvieron un segundo procedimiento al año.
- 2/33 un segundo procedimiento al segundo año.
- 2/33 tuvieron un tercer procedimiento quirúrgico al año.
- 2/33 necesitaron dilatación dentro del año y no repitieron plastia ni cirugía.
- 24/33 no requirieron procedimientos adicionales (73 %) (Figura 8).

**Figura 8.** Casos con y sin procedimientos posteriores a la UBP.

## Procedimientos Posteriores CV (n=33)



## Estenosis de uretra y liquen escleroso

4/69 (5,8%) presentaron liquen asociado en actividad (estenosis de meato y uretra distal). La tolerancia y resultados fueron similares a los pacientes sin liquen. El tiempo del procedimiento es mucho menor (15 min).

## REACCIONES ADVERSAS

En ningún caso de la serie se presentaron complicaciones mayores ni de reacción sistémica hasta el momento. Todas las complicaciones (disuria y uretrorragia) fueron leves y en promedio con 36 horas de evolución controlados con AINES.

En los primeros casos no usamos corticoides que incorporamos luego del caso 10 al notar síntomas irritativos intensos con chorro fino en las primeras 24 h, síntomas que mejoraron notoriamente con el uso de Prednisona durante 7 días.

Algunos pacientes (sobre todo los que recibieron RT) en algún momento en los primeros 6 meses presentan un episodio agudo de disuria y disminución del calibre del chorro urinario. En estos casos, repetimos un ciclo de 5 días de Prednisona y el cuadro revierte rápidamente (24-36 h).

## DISCUSIÓN

En el año 2016, presentamos el primer trabajo con nuestra serie preliminar de 10 casos con y 3 años de seguimiento en CAU Panamá. Esta experiencia ha permitido conectar dos especialidades que en principio no tenían mucho que comunicarse; sin embargo, ha potenciado el desarrollo de esta herramienta que difícilmente se le hubiera ocurrido a algún urólogo, ya que el desconocimiento de estos catéteres es absoluto en la especialidad.

Estos mismos balones ya se están probando en vía digestiva y vía Biliar con resultados prometedores. Creemos estar en el inicio de un cambio de paradigma en el tratamiento de la estenosis de la vía urinaria, es decir, no solamente de la uretra, sino también de la vía urinaria alta. Es impactante el resultado en uréter no neoplásico (trabajo de 25 pacientes publicado en Europa) (75% a tres años),<sup>5</sup> así como en la unión pieloureteral.

Este cambio implica: menor uso de sala de operaciones, menor tiempo de aprendizaje por la simplicidad del procedimiento, mejora notoria de la calidad de vida de los pacientes (ambulatorio y sin sonda posterior), rápida re inserción a tareas habituales, menor costo y menos complicaciones.

Del análisis de la serie, destacamos los siguientes puntos de interés. El 90 % de los pacientes tenían uretrocistografía (UCG) como documentación de su patología; un 10 % tenía sólo como método diagnóstico una uretrocistoscopia, incluso en aquellos en

que se les había planteado un procedimiento quirúrgico planificado.

Sólo un paciente con larga historia de obstrucción tratado con dilataciones y con vejiga atona, residual de más de 1000 cc tenía un estudio urodinámico (paciente en cateterismo intermitente). De interés de este paciente, no diagnosticado ni tratado en tiempo y forma de su estenosis, es comprobar la repercusión irreparable sobre la vejiga sometida durante largo tiempo a vaciamiento a presión con residuo en aumento (vejiga atona con residuo alto). A este paciente que sumaba dificultad para el cateterismo por la estrechez se le dilató con balón, lo cual facilitó el cateterismo y aumento la autonomía con mejoría del vaciado vesical con pujo abdominal intercalado.

Se destaca de los estudios previos: a) aproximadamente el 20% de las UCG mostraban su diagnóstico al momento de realizar el procedimiento; b) 15 % de los pacientes se presentaban con cultivos portadores de distintos gérmenes gramnegativos multi-resistentes solo sensibles a ATB intravenosos; y c) en un trabajo de investigación presentado en conjunto con investigadores y microbiólogos del Instituto Clemente Estable, realizado con una muestra (10 casos), se detectaron gérmenes intracelulares (BIC) en uretra y en vejiga (diagnóstico por microscopia con focal y urocultivo estándar y extendido).

Este, presentado en CAU 2023, obtuvo el primer premio de ese evento. Este hallazgo permite abrir líneas de investigación sobre una microbiota normal y patológica en la uretra que pueda explicar la etiología y/o la persistencia o reiteración del fenómeno inflamatorio en la estrechez de uretra.

## Agradecimiento

A Ramon Virasoro MD por su colaboración en la corrección y edición del presente trabajo.

## BIBLIOGRAFIA

1. Paclitaxel. Descubrimiento. Propiedades y uso clínico. Elsevier. Vol. 29, N24 (julio 2010)
2. Uroplastia con Balon con Paclitaxel. 10 casos . Presentacion Oral CAU 2016 Panama Sitio Uroplastia.uy
3. Ureteroplastia con balon con Paclitaxel. A proposito de un caso. Presentacion oral en CAU 2019 Buenos Aires. Sitio Uroplastia.uy
4. Robust III 1 año. Elliott. S MD y col. J.of Urol. Vol 207/ pg 866-875. 1 Apr.2022
5. Robust III 3 años –Virasoro R. y col. Research and Reports in Urology Vol 14 pg 177-183. 17 Nov.2022.
6. Long terms outcomes of paclitaxel-coated ballons for non –malignant ureteral strictures. Panagiotis Kallidonis and cols. Word J. of Urology (2022) 40: 1231 – 1238. 5 March 2022



# Anterograde placement of drug-coated balloon for ureteroileal anastomosis stricture

Luis Rico <sup>1,2</sup>, Martin Maqueda,<sup>1</sup> Leandro Blas,<sup>1</sup> Pablo Contreras<sup>1</sup>

<sup>1</sup>Department of Urology, Hospital Alemán, Buenos Aires, Argentina

<sup>2</sup>Department of Urology, IRCCS Ospedale San Raffaele, Milano, Italy

## Correspondence to

Dr Luis Rico;  
luisrico\_01@hotmail.com

Accepted 24 October 2024

## SUMMARY

We describe a case of ureteral stricture after radical cystectomy with orthotopic neobladder. The patient presented 4 months after laparoscopic radical cystectomy with intracorporeal orthotopic ileal neobladder, with fever and left lower back pain.

Laboratory analysis showed leucocytosis and elevated C reactive protein and creatine levels. CT scan showed left hydronephrosis and slow excretion of the intravenous contrast medium with a narrowing at the left ureteroileal anastomosis.

A nephrostomy was placed and, 6 weeks later, the anterograde placement of a drug-coated balloon with paclitaxel was placed. Inflation to rated burst pressure occurred for 3–5 min, the drug-coated balloon was removed and a new nephrostomy tube was placed without ureteral stent placement. We performed a kidney ultrasound 30 days after the drug-coated balloon placement with the nephrostomy tube closed showing no left hydronephrosis and the nephrostomy tube was removed.

## BACKGROUND

A ureteral stricture (US) after radical cystectomy with orthotopic neobladder is caused by distal ureteral ischaemia in the ureteroileal anastomosis. The ischaemia is secondary to the transposition of the left ureter, periureteral urine leak and fibrosis of the new anastomosis.<sup>1</sup> The incidence of this postoperative complication has been reported to be 1%–30% and the management remains a challenge for the urologist. Surgical revision was considered the gold standard for the US treatment; however, due to high postoperative morbidity, endourological management is often the first choice in minimally invasive treatment.<sup>2</sup> The balloon dilatation was reported many years ago; but recently, the drug-coated balloon with paclitaxel has emerged as a promising treatment in the urethral and USs with excellent results.<sup>3 4</sup>

## CASE PRESENTATION

A man in his mid 50s who had undergone a laparoscopic radical cystectomy with intracorporeal orthotopic ileal neobladder (Studer's neobladder) for muscle-invasive bladder cancer 4 months earlier presented to the emergency with fever and left low back pain. Previously, we have already performed a routine flexible cystoscopy of the neobladder with a urinary cytology that was negative for tumour cells in the third postoperative month. Until the visit,

the patient voided spontaneously, with a Valsalva manoeuvre of about 200 mL per episode and intermittent catheterisation.

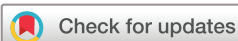## INVESTIGATIONS

Laboratory analysis showed a leucocytosis (15.75 million/mm<sup>3</sup>), C reactive protein of 197.1 mg/L and an elevated creatine level of 1.76 mg/dL. The CT scan showed left hydronephrosis and slow excretion of the intravenous contrast medium with a narrowing at the left ureteroileal anastomosis ([figure 1](#)). No images or tumour lesions were found in the upper urinary tract in this CT scan. Urinalysis of a neobladder sample found the presence of leucocytes and bacteria. A multidrug-resistant *Klebsiella Oxytoca* grew in the urine culture and 2 g of Cefepime every 12 hours was initiated.

## TREATMENT

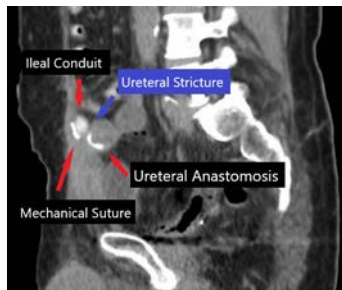
We decided to offer our patient an off-label treatment of ureteral dilatation with a drug-coated balloon. The patient was notified about the advantages and possible complications of this new surgical technique.

The patient was positioned according to Giusti's position. The supine position facilitates simultaneous manipulation of anterograde and retrograde of the neobladder and the upper urinary tract.<sup>5</sup> A left nephrostomy was placed and an anterograde placement of a guidewire into the neobladder was performed. An anterograde pyelography showed a 1 cm US in the left ureteral-ileal anastomosis. A secure and working guidewires were then placed in an anterograde fashion. An 8 Fr double-J stent was placed to dilate the US and a Foley catheter was inserted in the neobladder. 6 weeks after the procedure, we performed the anterograde placement of drug-coated balloon. We used paclitaxel+dextran-coated balloon elutax '3' PTA-catheher-OTW (AR Baltic Medical) that combines mechanical dilatation of the stricture with the circumferential delivery of the drug. Previously, the negotiation of the stricture could be done by the 'rendezvous technique' and predilatation was performed using a 5–7 mm high-pressure balloon catheter. A 6×60 mm (almost 18 Fr) balloon was selected for this patient according to the stricture characteristics. Inflation to rated burst pressure (10 Bar) occurred for 3–5 min to allow the dilatation and the drug delivery based on the manufacturer's recommendations ([figure 2](#)). Finally, the



© BMJ Publishing Group Limited 2024. No commercial re-use. See rights and permissions. Published by BMJ.

**To cite:** Rico L, Maqueda M, Blas L, et al. *BMJ Case Rep* 2024;**17**:e259977. doi:10.1136/bcr-2024-259977



**Figure 1** Sagittal CT scan demonstrates the US (blue arrow), ureteral stricture.

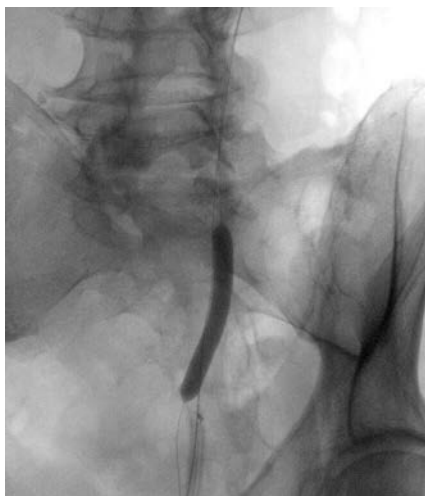
drug-coated balloon was removed and a new nephrostomy tube was placed without a ureteral stent placement (online supplemental video 1).

### OUTCOME AND FOLLOW-UP

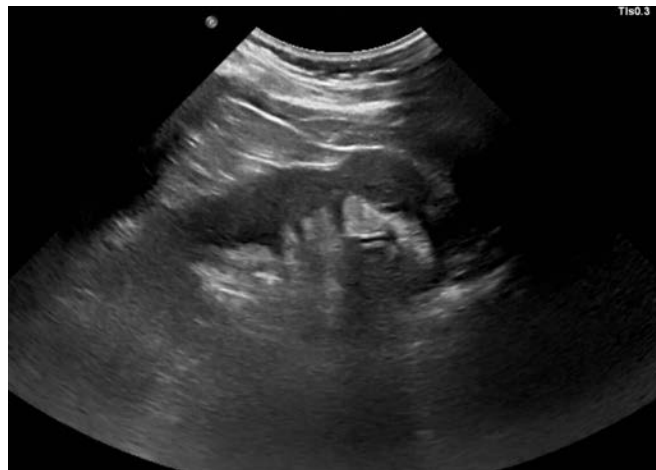The patient was discharged 24 hours after the procedure. No immediate and late postoperative complication occurred during the 1-month follow-up according to Clavien–Dindo classification. We measured the left renal function by performing a creatine clearance of the left nephrostomy tube. The total urine of 24 hours was measured and sent for urine creatine estimation, which was normal (1564 mg/day). We performed a bilateral kidney ultrasound 30 days after the drug-coated balloon placement with the nephrostomy tube closed (figure 3). No left hydronephrosis was shown and the nephrostomy tube was removed. 12 months postoperatively, the patient continued to be asymptomatic with a normal renal function (creatinine level of 1.09 mg/dL).

### DISCUSSION

The endourological options in the US management are usually the first treatment despite the long-term outcomes and the stricture's characteristics. Schöndorf *et al*<sup>2</sup> showed that the successful treatment for ureteroileal stricture depends primarily on stricture length. Endourological interventions have an acceptable success (50%) for short US ( $\leq 1$  cm). Nevertheless, for greater USs, the success rate drops to 8%.



**Figure 2** Rendezvous technique with the antegrade placement of the drug-coated ureteral balloon.



**Figure 3** Follow-up kidney ultrasound at 1-month postoperative with the nephrostomy tube closed.

The ureteral fibrosis and the stenosis of the ureteral lumen are caused directly by an excess of type 3 collagen.<sup>6</sup> This is an important issue because paclitaxel stabilises cellular microtubules and inhibits cell replication reducing the production of type 3 collagen. Furthermore, it inhibits fibroblast growth and scar formation preventing the fibrotic reaction in the ureteral stenosis.

Currently, there is only one study that describes the ureteral balloon dilatation with paclitaxel. Kallidonis *et al*<sup>4</sup> described 25 patients with benign US, of which 13 had ureteroenteric stenosis diagnosis (52%). The overall success at 1-year follow-up was 88%; however, of the three cases that failed, two patients had ureteroileal strictures. Notably, in that study, most of the strictures exceeded 2 cm and the authors concluded that the ischaemic nature of the stenosis could be more important than the length.

### Learning points

- ▶ The management and the treatment of ureteroileal anastomosis strictures represent a particular challenge for urologists.
- ▶ Endourological management of ureteral stenosis is usually the first treatment option despite the high rate of recurrence.
- ▶ Drug-coated ureteral balloons have emerged as a promising treatment, despite the fact that further clinical trials are needed to reaffirm these results.

X Luis Rico @luisrico89

**Contributors** The following authors were responsible for drafting of the text, sourcing and editing of clinical images, investigation results, drawing original diagrams and algorithms, and critical revision for important intellectual content: LR and LB. LR collected the images and videos and clinical data for the case report. MM edited the images and videos. LR and LB drafted the manuscript. LR, MM, LB and PC supervised the final manuscript. LR acted as a guarantor. The following authors gave final approval of the manuscript: LR, MM, LB and PC.

**Funding** The authors have not declared a specific grant for this research from any funding agency in the public, commercial or not-for-profit sectors.

**Competing interests** None declared.

**Patient consent for publication** Consent obtained directly from patient(s).

**Provenance and peer review** Not commissioned; externally peer reviewed.

Case reports provide a valuable learning resource for the scientific community and can indicate areas of interest for future research. They should not be used in isolation to guide treatment choices or public health policy.

## ORCID iD

Luis Rico <http://orcid.org/0000-0001-9354-3570>

## REFERENCES

- 1 Liu Z, Zheng B, Hu Y, *et al.* The cause analysis of benign uretero-ileal anastomotic stricture after radical cystectomy and urinary diversion. *Front Oncol* 2022;12:1070141.
- 2 Schöndorf D, Meierhans-Ruf S, Kiss B, *et al.* Ureteroileal strictures after urinary diversion with an ileal segment-is there a place for endourological treatment at all? *J Urol* 2013;190:585–90.
- 3 Elliott SP, Coutinho K, Robertson KJ. One-Year Results for the ROBUST III Randomized Controlled Trial Evaluating the Optilume<sup>®</sup> Drug-Coated Balloon for Anterior Urethral Strictures. Reply. *J Urol* 2022;207:942.
- 4 Kallidonis P, Spiliopoulos S, Papadimatos P, *et al.* Long-term outcomes of paclitaxel-coated balloons for non-malignant ureteral strictures. *World J Urol* 2022;40:1231–8.
- 5 Giusti G, Pavia MP, Rico L, *et al.* Percutaneous Nephrolithotomy: Which Position? Supine Position! *Eur Urol Open Sci* 2022;35:1–3.
- 6 Sergi F, Flammia GP, Alcini A, *et al.* Collagen Changes in the Ureteropelvic Junction after Failed Antegrade Endopyelotomy. *J Endourol* 2007;21:103–7.

Copyright 2023 BMJ Publishing Group. All rights reserved. For permission to reuse any of this content visit <https://www.bmj.com/company/products-services/rights-and-licensing/permissions/>  
BMJ Case Report Fellows may re-use this article for personal use and teaching without any further permission.

Become a Fellow of BMJ Case Reports today and you can:

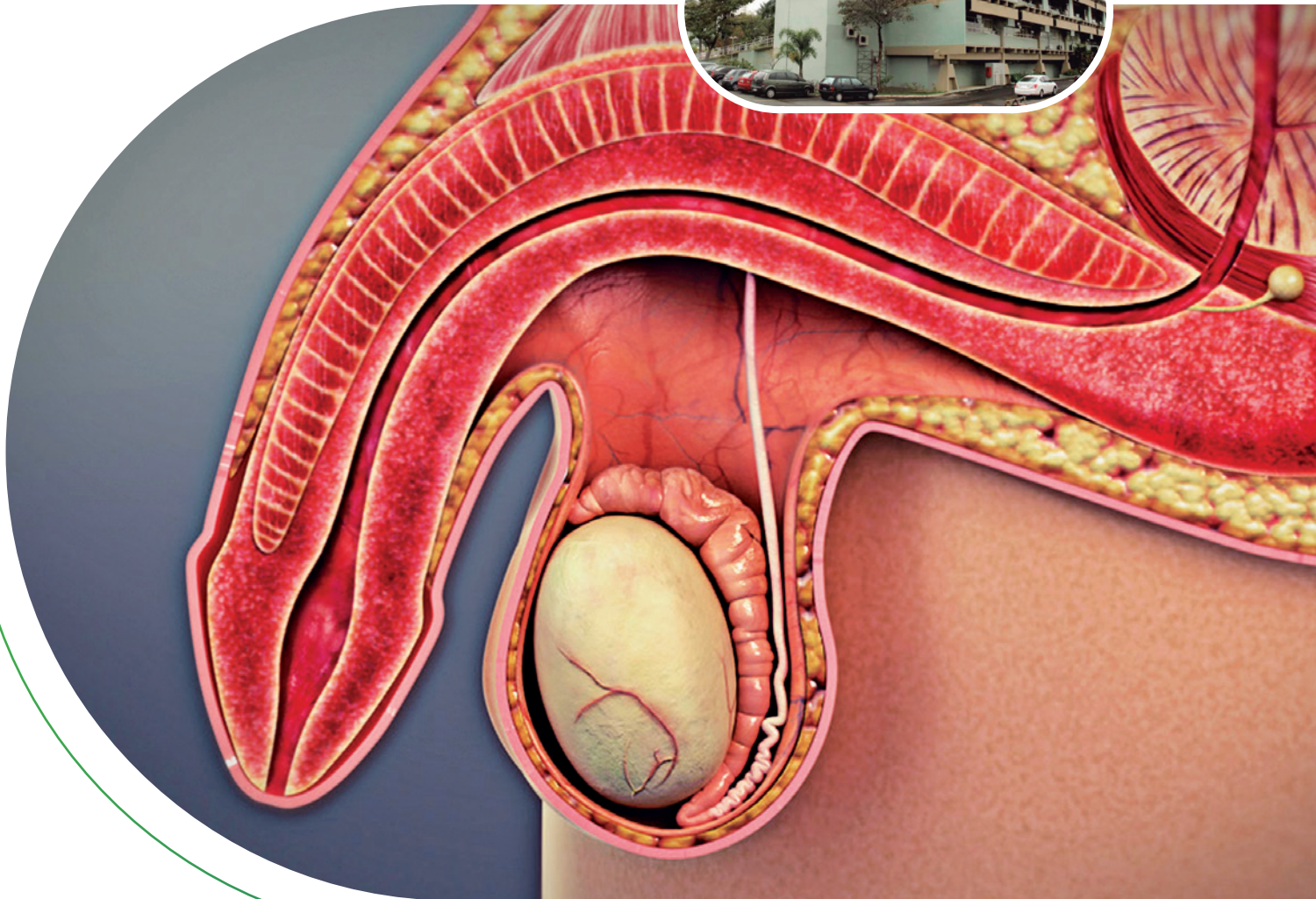
- ▶ Submit as many cases as you like
- ▶ Enjoy fast sympathetic peer review and rapid publication of accepted articles
- ▶ Access all the published articles
- ▶ Re-use any of the published material for personal use and teaching without further permission

**Customer Service**

If you have any further queries about your subscription, please contact our customer services team on +44 (0) 207111 1105 or via email at [support@bmj.com](mailto:support@bmj.com).

Visit [casereports.bmj.com](http://casereports.bmj.com) for more articles like this and to become a Fellow





## RELATO DE CASO CLÍNICO

Síndrome de Fournier  
Nefrectomia radical + Adrenalectomia  
contra-lateral simultânea

## UROLOGIA DE CONSULTÓRIO

Orquialgia crônica

## OPINIÃO DO ESPECIALISTA

Dependência de anabolizantes  
ITU de repetição

## REVISÃO

Hematúria pós radioterapia

## INOVAÇÃO

Tratamento de estenose ureteral

## PERGUNTAS RÁPIDAS

Ondas de choque para  
disfunção erétil

| INOVAÇÃO/ENDOUROLOGIA  
**TREATMENT AND PREVENTION OF POST OPERATIVE  
URETERAL STRICTURES WITH PACLITAXEL +  
DEXTRAN COATED BALLOON**



**Pablo Contreras**

Hospital Alemán - Buenos Aires- Argentina



**Luis Rico**

Hospital Alemán - Buenos Aires- Argentina



**Javier Pizzarello**

Hospital Alemán - Buenos Aires- Argentina



**Daniel Fiandra**

Uroplastia Uruguay - Montevideo



**Jorge Musetti**

Uroplastia Uruguay - Montevideo



**Ureteral strictures (US) are becoming more frequent following endourologic or laparoscopic procedures. Even there are described endoscopic, laparoscopic, or open procedures to treat US, in general, the success rate is uncertain, and recurrences are frequent.**

Paclitaxel, one the essential medicines by World Health Organization, is a natural chemotherapeutic compound with antiproliferative properties that inhibit smooth muscle cell proliferation and collagen production by impeding the disassembly or depolymerization of microtubules.

Our group, Uroplastia Uruguay (Montevideo, Uruguay) and Hospital Alemán (Buenos Aires, Argentina), did a study that is still under review. As a summary of our trial, we found a success rate was 90.5% and 80 % patients reach 12 months of follow-up with zero hydronephrosis.



In our study data from 21 consecutive patients were recorded. There were 11 women and 10 men. Mean age was of 54 years old. The median length of the US was 2.11 cm (1- 6). 11 had US in the abdominal part of the ureter (52,38%) and 10 (47.6%) in the pelvic part. The median follow-up was 14 months (58 - 4 months).

All patients were treated following the same protocol. Antibiotic prophylaxis was Cefazolin 2 grams during anesthesia induction. With the patient under general anesthesia in a RX table a retrograde pyelography was performed using a 5 French open-end catheter. Characterized the area of stenosis (AOE), the C arm was fix and two marks below and above the AOE were attached to the pyelography image on the monitor. Using a 0.018 wire, a 6 millimeters non coated drug balloon (IAR-RX Baltic Medical) was positioned covering the full length of the AOE and 3 centimeters bellow and above it. After that, 5 minutes non-drug coated balloon dilation was performed. The balloon used was 6 millimeters, insufflated with contrast solution at 10 atmospheres of pressure. After that, 5 minutes dilation with PDCB was performed (ELUTAX Baltic Medical) insufflated with contrast solution. The balloon used was a 6 millimeters one, at 10 atmospheres of pressure. The balloon's length was chosen depending on the length of the AOE + 6 cm. (4,6 12 cm). You can find an attachment video with the step by step procedure.

The complication rate was 19.5 % (Clavien 3b), pain in 3 of them and renal function impairment in 1 patient. The treatment for these 4 patients was a double J insertion.

In the literature the incidence of US following ureteroscopy is between 0,3 - 4,9 % of cases, that number seems to be increasing because retrograde intrarenal surgery is becoming more and more common every day. Smaller scopes, suction scopes, suction ureteral access sheath and laser with more power allow to treat high burden stones in retrograde fashion but unfortunately an increasing number of US after ureteroscopy have happened in this scenario.

Since 1993, LP became the treatment of choice for ureteropelvic junction obstruction. US following LP has been reported between 2,5 and 10 %. 5

Many treatment options have been described during the years for US. Open, laparoscopic and endoscopic treatments are part of the armamentarium, but procedures are complex, the average success rate is uncertain, recurrence are frequents and nephrectomies are the final outcome in certain cases.1234

The use of paclitaxel as inhibitor of ureteral smooth muscle cell proliferation and collagen production have been described in animal models more than 20 years ago, but there is only one

published clinical series of US using paclitaxel coated balloon dilation. Paclitaxel + Dextran coated balloon got CE approval to open up strictures of hollow organs as arteries, veins, urethra, ureter and biliar.

The use of dextran polymer as controller of the drug delivery has been studied in peripheral arteries showing a better release pattern compared with paclitaxel only coated balloons. To our knowledge, our study is the first one using PDCB dilation in the ureter. There is a paper published by one of our investigators using PDCB for urethral strictures showing a success rate of 82 % at 12 months. The Robust I using only paclitaxel coated balloon dilation for urethral strictures, showed a 70 % success rate at 12 months (8). If the use of dextran as vehicle could explain the zero re-treatment rate in our group is an hypothesis, but that hypothesis needs to be proven.

If you read the title of this manuscript, you may think, why is treatment mentioned before prevention?

The answer is that through experience, we found that PDCB is an excellent option for ureteral stricture treatment. This notion has made us come to the conclusion that the real focus should be put on the prevention of strictures and not only the treatment.

The most dangerous scenario for ureteral strictures are the impacted stones. Degree of hydronephrosis, ureteral wall thickness and hounsfiels units of the ureteral wall below the stone, had been described as a predictor of stone impactation. Ureteral strictures are a significant complication following laser lithotripsy for impacted stones, occurring in up to 25% of cases. These strictures lead to long-term patient morbidity, increased healthcare costs, and reduced quality of life.

In summary, today we know that PDCB is effective and safe to treat patients with post operative ureteral strictures and we believe that the adoption of paclitaxel-coated balloons for impacted stone cases could be a highly cost-effective preventive strategy, significantly reducing healthcare costs and enhancing patient outcomes. Given the economic and clinical benefits, this approach should be prioritized in urological practices.

## REFERÊNCIAS

1. Peter L Sunaryo- Philip C May et al. Ureteral Strictures Following Ureteroscopy for Kidney Stone Disease: A Population- based Assessment J Urol. 2022 Dec;208(6):1268-1275.
2. Philip C May- Ryan S Hsi- Henry Tran<sup>4</sup>, The Morbidity of Ureteral Strictures in Patients with Prior Ureteroscopic Stone Surgery: Multi-Institutional Outcomes. J Endourol 2018 Apr;32(4):309-314.
3. Senol Tonyali, Mehmet Yilmaz- Lazaros Tzelvel Predictors of Ureteral Strictures after Retrograde Ureteroscopic Treatment of Impacted Ureteral Stones: A Systematic Literature Review- J Clin. Med 2023 May 22;12(10):3603.

4. S Moretto, A Saita, C M Scoffone. Ureteral stricture rate after endoscopic treatments for urolithiasis and related risk factors: systematic review and meta-analysis. *World J Urol.* 2024 Apr 13;42(1):234.
5. Chen, R., Jiang, C., Li, X. et al. Analysis of risk factors for stenosis after laparoscopic pyeloplasty in the treatment of ureteropelvic junction obstruction. *Int Urol Nephrol* 56, 1911-1918 (2024).
6. W Kram, H Rebl, R Wyrwa. Paclitaxel-coated stents to prevent hyperplastic proliferation of ureteral tissue: from in vitro to in vivo. *Urolithiasis.* 2020 Feb;48(1):47-56
7. Thomas A Will, Anthony J Polcari, Julia G Garcia. Paclitaxel inhibits ureteral smooth muscle cell proliferation and collagen production in the absence of cell toxicity. *J Urol.* 2020 Feb;48(1):47-56.
8. Ramon Virasoro, Jessica M DeLong, Rachel A Mann, A drug-coated balloon treatment for urethral stricture disease: Interim results from the ROBUST I study. *Can Urol Assoc J.* 2020 Jun;14(6):187-191.
9. Panagiotis Kallidonis, Stavros Spiliopoulos, Panagiotis Papadimitos. Long-term outcomes of paclitaxel-coated balloons for non-malignant ureteral strictures. *World J Urol.* 2022 May;40(5):1231-1238